Ein Fall von Magenkrebs.

Casuistischer Beitrag

zur

Aetiologie der Geschwülste.

Nebst einer lithogr. Tafel.

INAUGURAL-DISSERTATION,

welche

zur Erlangung der Doctorwürde in der Medicin und Chirurgie

mit Zustimmung der

medicinischen Facultät der Friedrich-Wilhelms-Universität zu Berlin

am 15. August 1884

nebst den angefügten Thesen

öffentlich vertheidigen wird

der Verfasser

Hermann Bindemann,

prakt. Arzt aus Barth in Pommern.

Opponenten:

Herr Dr. med. Hesselbarth.
- cand. med. Prowe.
- Dr. med. Schmidt.

BERLIN.

Druck von Emil Dreyer. SW., Friedrichstr. 225.

Seinen theuren Eltern

in Liebe und Dankbarkeit

gewidmet

vom

Verfasser.

Nach einer Zusammenstellung von Lange 1876 fanden sich unter 587 Fällen von Carcinomen aus den Sektionsprotokollen des pathologischen Instituts zu Berlin 210 Carcinome des Magens, 147 der Vulva und des Uterus, 50 des Oesophagus, 30 der Mamma, 28 des Darms, 27 der Leber, 12 der Gallenblase und 9 des Pankreas. Es stimmt dies mit einer spätern Zusammenstellung von Grawitz 1881 (Virchows Archiv Band 86 S. 159 ff.: Ueber Krebsmetastasen im Magen) überein, nach welcher die Magencarcinome 41 pCt. aller primären Carcinome bilden. Man sieht hieraus, dass der Magen ein unverhältnissmässig starkes Contingent stellt und es wird für die Erklärung dieser Thatsache die Aufmerksamkeit sich besonders den aetiologischen Einwirkungen zuwenden müssen, von denen man annehmen muss, dass sie an der Magenschleimhaut einen besonders disponirten Angriffspunkt finden.

Unter diesem Gesichtspunkt stehen sich im Wesentlichen die beiden Ansichten von Virchow und Cohnheim gegenüber, und es ist nicht immer ganz leicht, im Einzelfalle seine Entscheidung zu treffen. Während sich Virchow keineswegs auf ein einziges aetiologisches Moment beschränkt, jedoch in seiner Anschauung den breitesten Spielraum traumatischen Einflüssen zuerkennt und die Wirksamkeit chronischer Reize für die Entstehung von Tumoren in erster Linie in Anspruch nimmt, trägt er hiermit einer erfahrungsmässig feststehenden Erscheinung Rechnung. Im Gegensatz hierzu stellt Cohnheim die Hypothese von der Entstehung der Geschwülste aus versprengten embryonalen Keimen auf. Nun existiren zwar eine Anzahl Thatsachen, welche nicht nur eine solche Erklärung zulassen, sondern in bestimmten Specialfällen sogar ganz offenbar ein derartiges Verhältniss an den Tag legen. Besonders interessant sind in dieser Hinsicht, wenn es sich im engern Sinne auch nicht um embryonale Keime handelt, sondern um heterotopes Auftreten vollständig entwickelter Gewebe, die jüngst von Grawitz (Virchows Archiv Band 93 S. 39 ff.: Die sogenannten Lipome der Niere) beschriebenen Geschwülste der Nieren, welche im sicher nachweisbaren Zusammenhange mit ver-

sprengten Theilen der Nebennieren stehen, wie solche auch, allerdings ohne dass sie zur Geschwulstbildung führten, von Marchand (Virchows Archiv Band 92 S. 11 ff.: Ueber accessorische Nebennieren im lig. latum) in den ligamentis latis gefunden wurden. Bei diesem Zusammenhange ist es keineswegs zweifelhaft, dass die Geschwülste (Myxome, Lipome) nicht in den Nieren entstanden wären, wenn nicht das diesen Organen fremdartige Gewebe der Nebennieren durch eine eigenartige Anomalie der Entwicklung von seiner normalen Stelle entfernt, sich hier vorgefunden hätte. Grawitz führt ausser diesen Geschwülsten eine Anzahl von Beobachtungen an, wo keine Geschwülste, sondern ganz normales Nebennierengewebe an der Stelle der foetalen Einschnürungen der Nieren sich fand. Ebenso beobachtete Marchand in seinen Fällen keine Geschwulstentwicklung. Es geht daraus hervor, dass in den Fällen, in denen Tumoren entstanden sind, noch eine besondere Ursache eingewirkt haben muss und eine solche konnte Grawitz gerade an den Nieren in Form von ausgeprägten chronischen Entzündungen konstatiren. Der Reiz, welcher die chronische Entzündung, oder die Ernährungsveränderungen, welche diese hervorrief, konnten als Ursache der excessiven Produktion in dem

Nebennierengewebe angesehen werden, welches bis dahin keine Abweichung von dem gewöhnlichen Verhalten einer glandula suprarenalis gezeigt hatte. Mag man nun auch annehmen, dass ein an unrichtiger Stelle befindliches Gewebe Schädlichkeiten mehr ausgesetzt ist, als das an normaler Stelle entwickelte Organ, so kann man doch nicht umhin, in Anbetracht der vielen Fälle, in denen das erstere krankmachenden Reizen Widerstand leistet, auf die Mitwirkung einer chronischen Störuug zu recurriren, welche in der grossen Anzahl von Beobachtungen herangezogen werden muss, in denen es sich um Geschwulstentwicklung handelt, ohne dass eine Spur von heterotopen Keimen nachzuweisen ist. Wenn auch die Erfahrung derartige Heterotopien kennen gelehrt hat, so handelt es sich doch immer um vollständig entwickeltes Organgewebe, welches hinter dem des homologen normal sitzenden Organes keineswegs in seiner elementaren Ausbildung zurücksteht. Niemals aber ist es bis jetzt gelungen, unverbrauchtes embryonales Gewebe d. h. mit den proliferativen Kräften der foetalen Periode begabte Reste von nicht differenziertem Gewebe im entwickelten Organismus nachzuweisen. Es könnte der für diese bestechende Hypothese so empfindliche Mangel an Beweisen seine Ursache

darin finden, dass unter den zahllosen, zur anatomischen Untersuchung gelangenden Geschwülsten so ausserordentlich selten die Anfangsformen vertreten sind, und die Möglichkeit, einen derartigen Keim zu finden, sich mit dem Umsichgreifen der Geschwulst immer mehr verringert. In dieser Hinsicht erscheint die eingehende Untersuchung von passenden Einzelfällen in ausgedehnterem Masse als es bisher geschehen ist, geboten und es möge die nachfolgende Beschreibung eines ganz jungen Magencarcinoms, welches unter Umständen gefunden wurde, die auch in anderer Beziehung für die vorliegende Frage verwerthbar sind, einen casuistischen Beitrag zur Aetiologie der Carcinome bilden.

Krankengeschichte.

Patient D., der nach Angabe seiner Frau als Soldat den Typhus überstanden und in der letzten Zeit viel Schnaps getrunken hat, wurde von der inneren Abtheilung zur Irren-Abtheilung verlegt, weil er dort unzweckmässige und unmotivirte Handlungen verrichtet und hallucinirt hat. Hier auf der Abtheilung verhält sich Patient ruhig, giebt zwar seine Personalien richtig an, ist aber über seine Umgebung ebenso wenig wie über seinen Aufenthalt orientirt. Ueber sein körperliches Befinden ist nichts Genaues zu erfahren; zu bemerken ist nur, dass Patient eine Spur von Oedemen an den Füssen zeigt, ferner an der linken Hand einige Narben, die angeblich von Incisionen herrühren. Die Zunge ist etwas belegt, die Leber etwas vergrössert, doch ist, trotzdem Patient immer etwas erhöhte Temperatur zeigt, nichts Abnormes nachzuweisen.

Während Patient am Aufnahmetage mit seiner Frau

sprach, war er etwas verwirrt und hallucinirte. Im Uebrigen macht Patient einen ziemlich dementen Eindruck.

15. VII. 82. Patient zeigt von Zeit zu Zeit erhöhte Temperatur, es ist jedoch nichts Abnormes nachzuweisen. Der rechte untere Lungenlappen ist etwas emphyxematös. Ausserdem sehr starke maciesprogressa, dabei Stuhlverstopfung.

Die Dementia des Patienten nimmt nun noch zu und beantwortet er die an ihn gestellten Fragen nur ungenügend und bleibt oft mitten im Satze stehn. Die Zunge ist belegt; Patient lässt unter sich und kann nicht gehn und stehn vor Schwäche. In der letzten Zeit wurde Patient benommen, delirirte sehr stark, sprach des Nachts oft sehr laut, griff in die Luft umher, rollte die Augen und reagirte nicht mehr auf Fragen. Dabei machte sich eine erhebliche Dyspepsie bemerkbar. Der Puls war klein und etwas beschleunigt. Es trat Trachialrasseln ein und am 25. August erfolgte der exitus letalis.

Sectionsbefund.

Arachnitis tuberculosa. Oedema piae matris. Pleuritis adhaesiva sinistra. Bronchopneumoniae aspiratoriae multiplices. Tubercula renum. Gastritis chronica proliferans. Carcinoma ventriculi exiguum. Enteritis follicularis.

Mittelgrosser kräftig gebauter männlicher Leichnam.

Das Schädeldach ist allgemein dick und schwer ohne sonstige Abweichung. In den Sinus ist wenig flüssiges Blut enthalten. In den Maschen der Arachnoides an der Convexität findet sich sehr viel klare Flüssigkeit. An der Basis zeigt sich die Pia in den fossae Sylvii entzündlich verwachsen. Leichte Eiterinfiltration findet sich in der Arachnoides über der Pons und der linken Kleinhirnhälfte. An der Basis enthält die weiche Hirnhaut, ebenso wie die entzündlichen Stellen an den nicht eitrig infiltrirten Theilen ganz kleine Tuberkel. Die Seitenventrikel, der III. und IV. sind von normaler Weite. In den beiden

Hinterhörnern der Seitenventrikel ist grünlich fleckiger Eiter. Die Plenus chorioidee sind entzündlich retrahirt und anaemisch. Gehirnsubstanz von mittlerem Blutgehalt und wässrig durchtränkt.

Das Rückenmark bietet keine Abweichungen.

Die Lungen sind beide mässig blutreich, die linke frei im Thorax, die rechte in grosser Ausdehnung adhaerent. In beiden Lungen, besonders in der rechten, finden sich mehrere Schluckpneumonien.

In den Nieren finden sich Tuberkel und entsprechende interstitielle Entzündung. Der Magen ist klein. Die Schleimhaut durchweg geschwollen, sehr stark gefaltet und schiefrig gefärbt, die Oberfläche grobkörnig mit zähem Schleimbelag. An der grossen Curvatur findet sich 6 cm von der Cardia eine derbe von gerötheter Schleimhaut überzogene haselnussgrosse Prominenz, welche auf dem Durchschnitt eine glatte, weisse Fläche mit geringfügigen, undurchsichtigen, leicht gelblichen alveolaeren Zeichnungen zeigt. Eine thalergrosse weiche polypöse Wucherung von blumenkohlartigem Bau und sehr weicher Consistenz findet sich neben vereinzelten kleinen brustwarzenartigen Hervorragungen an der Vorderfläche des Magens nicht weit von der kleinen Curvatur.

Der folgenden detaillirten Beschreibung des Magens liegt das in Müllerscher Lösung und Spiritus conservirte Praeparat zu Grunde. Die natürlichen Verhältnisse haben sich, abgesehen von der durch die Conservirungsmittel bedingten bläulich grünen Färbung erhalten.

Beim Ausbreiten auf einem Brett erscheint der Magen derb und legt sich in mehrere grosse, resistente Falten. (conf. Fig. I.) Die Serosa desselben ist überall glatt und glänzend und zeigt nirgends Abnormitäten. Auch das an derselben noch haftende Netz ist zart, klar und durchscheinend, wenig fetthaltig und es sind in ihm mehrere erbsen- bis bohnengrosse Lymphdrüsen bemerkbar. Die Muscularis ist durchweg sehr stark verdickt, am meisten an der Pylorusgegend, wo sie bis 4 mm im Durchschnitt misst. Die Submucosa tritt gleichfalls überall in grösserer Mächtigkeit als normal auf, stellt aber auch in diesem gehärteten Zustande im Gegensatz zu der Muscularis und der gleich zu besprechenden Schleimhaut ein sehr lockeres Gewebe dar. Die Schleimhaut zeigt sich im Allgemeinen verdickt (1—1,5 mm) und überall sehr ausgiebig gefaltet. Die Mehrzahl der Falten prominirt stark und verläuft parallel der grossen und kleinen

Curvatur des Magens, doch finden sich auch zahlreiche Faltenzüge, die nicht in dieser Richtung orientirt sind. Am unregelmässigsten ist die Faltenentwickelung im Fundus und Cardialtheil, während sie nach dem Pylorus zu mehr in der Längsrichtung angeordnet erscheint. — Bei diesem allgemeinen Zustande der Niveauverhältnisse macht sich auf der gesammten Oberfläche ein nach den verschiedenen Stellen mehr oder weniger deutlicher Chagrin bemerkbar, neben dem noch einige besondere grössere Hervorragungen, ähnlich kleinen Brustwarzen, vorhanden sind.

6 cm vom Pylorus, entsprechend der grossen Curvatur, findet sich an der hintern Wand eine 3½ cm lange und 2 cm dicke eiförmige Hervorwölbung der Magenschleimhaut. Trotzdem die Geschwulst sich wie ein circumscripter Knoten anfühlt, ist an der Schleimhaut keine solche Abgrenzung zu sehn, sondern dieselbe läuft anscheinend ohne Unterbrechung über den Tumor fort und zeigt, ohne dass die allgemeinen Falten der Schleimhaut in gröberer Weise unterbrochen werden, eine leicht radiäre Furchung.

Auf dem Durchschnitt, der durch die Mitte des Tumors in der Queraxe desselben und durch die ganze Dicke der Magenwand geführt ist, sehen wir die Serosa

völlig intact, die darauf folgende Muscularis ist überall von gleicher Dicke und zieht sich gleichmässig unter dem ganzen Tumor fort. Ferner zeigt sich deutlich, dass die Geschwulst, von der Mucosa ausgehend, die Submucosa derartig verdrängt hat, dass letztere als dünne lockere Lamelle erscheint, welche die ovale Geschwulst von drei Seiten einhüllt, derart, dass sie an der der Muscularis entsprechenden Seite in nur sehr geringer Menge enthalten ist, dagegen an den seitlichen Theilen der Geschwulst den ganzen Raum ausfüllt, der durch das Emporheben der Schleimhaut entstanden ist (conf. Fig. II.)

Der erwähnte Durchschnitt der Geschwulst ist oval und er misst in der Länge 3½, in der Höhe 2 cm. Die Stelle, an der sie in die Schleimhaut übergeht, hat eine Länge 4 cm. Die Drüsen der Schleimhaut erscheinen in der Nachbarschaft des Tumors als feine, etwa 1½ mm lange Strichelchen. Dieselben Streifen lassen sich auch an dem Rande des Tumors erkennen, wenn auch nicht in derselben regelmässigen Anordnung, vielmehr macht sich von hier aus ein kontinuirlicher Uebergang in die Geschwulst bemerkbar, derart, dass sich an die stellenweise noch gestrichelte Zeichnung des der Oberfläche entsprechenden Randes

ein ziemlich gleichmässiges Gewebe anschliesst von exquisit alveolärem Charakter so nämlich, dass zwischen einem helleren, etwas durchscheinenden und festeren Netzwerk sich eine etwas opakere weiche Ausfüllungsmasse findet.

Um nur möglichst kleine Stücke für die mikroskopische Untersuchung zu verwenden, jedoch möglichst ausgedehnte Durchschnitte zu erhalten, wurde das Gefriermikrotom angewendet und zeigte sich hier gerade an den gefrorenen Stücken mit einer Deutlichkeit, wie sie vorher nicht vorhanden war, das erwähnte alveoläre Gefüge, indem das faserige Netzwerk, in gefrorenem Zustande opak, sich sehr deutlich von der graugelben Ausfüllungsmasse abhob.

Ebenso wie der eben beschriebene Tumor fast im Fundus, 2 cm von der Cardia und etwa ebenso weit von der kleinen Curvatur an der vordern Seite gelegen, findet sich eine zweite Geschwulst (conf. Fig. III) von lappigem, blumenkohlartigem Bau, welche fungös über die Oberfläche des Magens sich emporhebt, die Grösse einer kleinen Wallnuss hat und mit einem fingerdicken Stiel der Oberfläche der Schleimhaut aufsitzt. Legt man durch diesen Tumor einen Durchschnitt an, so zeigt sich, dass es sich um eine sehr grosse warzenartige Pro-

liferation der Schleimhaut handelt, welche in dem Masse, wie sich ihre Oberfläche vergrössert hat, die Submucosa in sich hereingezogen hat, derart, dass auf einem Kegel von Submucosa eine sehr reiche fast 1 cm dicke papilläre Masse aufsitzt. Diese erscheint im Gegensatz zu der sehr lockern, mit reichlichen, grossen Gefässen durchsetzten Submucosa dunkler und opaker und zeigt einen deutlich streifigen Bau, indem sehr feine Ausläufer des lockern Bindegewebes der Submucosa sich in die zahllosen pupillären Ausläufer hineinerstrecken, so dass der Durchschnitt nicht unähnlich einer kurzen Quaste erscheint. Unter der Submucosa zieht sich die Muscularis in sehr kräftiger Entwicklung hin.

Die mikroskopische Untersuchung beider Tumoren ergiebt nun, dass sich in dem ersten Tumor eine Grenze zwischen dem Drüsenstratum der Schleimhaut und der sich daran anschliessenden Neubildung in den der Convexität entsprechenden Theilen nicht erkennen lässt. Nur in den mehr seitlichen Theilen schiebt sich von der Muscularis mucosae der benachbarten Schleimhaut aus eine dünne Lamelle von organischer Muskulatur, wie ein Diaphragma, vor. Unter dieser Schicht jedoch breitet sich ganz gleichmässig deutlich carcinomatöses Gewebe aus. Ein geringer Rest von Labdrüsen an

der Oberfläche ist noch enthalten. Diese Drüsen erscheinen verlängert und erweitert und gehen direkt in die Neubildung über, bei der das bindegewebige Stroma aus derben faserigen Zügen besteht, welche verhältnissmässig grosse Räume zwischen sich lassen, die aufs Vollständigste erfüllt sind mit polyedrischen und cubischen Zellen. Zwischen den Fasern des Gerüstes sieht man nur spärliche, spindelförmige Zellen. Die Epithelzellen, welche die Alveolen ausfüllen, zeigen aufs Ausgeprägteste den Charakter der Drüsenepithelien. Sie sind vollsaftig, feinkörnig mit grossen Kernen mit Kernkörperchen. Die Form der Einzelzellen ist eine verhältnissmässig regelmässige. Sternförmige Bildungen sind neben den cubischen Zellen häufig, wirklich geschwänzte Elemente jedoch nur wenig anzutreffen. — Während der ganze überwiegende Theil der Geschwulst den beschriebenen charakteristischen Bau aufs Deutlichste hervortreten lässt, findet sich in den den obersten Stellen der Convexität entsprechenden Partien eine fleckweise, unregelmässige Anhäufung von kleinen Rundzellen, welche stellenweise so dicht liegen, dass das alveoläre Bild sehr beeinträchtigt wird und es nicht immer leicht ist, dieselben überall von dem epithelialen Inhalt des Stroma

zu unterscheiden. Doch erstreckt sich dieser Prozess nur sehr wenig (1—1,4 mm) in die Tiefe.

Betreffs des zweiten Tumors ergiebt die mikroskopische Untersuchung nicht viel Bemerkenswerthes. Die Entwicklung der Drüsen an der Oberfläche ist zwar eine reichliche und die Drüsen sind verlängert und erweitert, die Schleimhaut weicht aber nirgends von ihrer typischen Anordnung ab. Das aus der Submucosa entspringende bindegewebige Gerüst der einzelnen Pupillen zeigt eine reichliche Beimischung von glatten Muskelfasern und ist ebenso wie der erwähnte Schleimhautüberzug von reichlichen kleinen Gefässen und Capillaren durchzogen.

Durchschnitte der Magenschleimhaut an andern Stellen zeigen unregelmässige, erweiterte und verlängerte Drüsen und deutlich, zum Theil strotzend, gefüllte Gefässe.

Fassen wir das Resultat der Untersuchung beider Tumoren zum Schluss zusammen, so ergiebt sich, dass auf demselben Mutterboden, wenige Centimeter von einander entfernt, zwei fast gleich grosse Geschwülste entstanden sind, die aber ihrem Wesen und ihrer Bedeutung für das Individuum nach sich grundverschieden darstellen. Der zuletzt beschriebene Tumor cauliflorus stellt nichts

der Magenschleimhaut Heterologes vor. Es finden sich in ihm dieselben Drüsen, wie in der übrigen Magenschleimhaut, ebenso wie diese, wenn auch in etwas höherem Masse, verlängert und erweitert. Das Gerüst der einzelnen Wärzchen lässt die Bestandtheile der Muscularis mucosae und selbst der Submucosa erkennen. Hier findet sich gleichfalls nur eine Vermehrung des normal vorhandenen Gewebes. Der abnormen Oberflächenentwicklung entsprechend, ist die Submucosa stark nach oben in die Geschwulst hineingezogen. Die Gefässe in ihr sind im Gegensatze zu den übrigen Gefässen der Submucosa mächtiger entwickelt, sodass sich von der lappigen, warzigen Hauptmasse der Geschwulst ein besonderer Stiel differenziren lässt. Der Tumor ist also im Allgemeinen den Schleimhautpolypen des Magens zuzurechnen, wenn auch die excessive Hyperplasie der einzelnen Schleimhautbestandtheile mit der ungewöhnlichen Grösse auch die von der häufigeren Form der Schleimhautpolypen abweichende Oberflächenbeschaffenheit herbeigeführt hat.

Ganz entgegengesetzt verhält sich die andere Geschwulst. Sie hat ihren Ausgang genommen von dem Drüsenfundus. Stellenweise sind noch einzelne Drüsengruppen in ihrer regulären Anordnung zu verfolgen,

allein es schliesst sich an diese Drüsen direkt an, ohne eine scharfe Trennung, ein unregelmässiges alveoläres Gewebe, dessen Hohlräume nichts von der Form der Drüsenschläuche mehr an sich haben, vielmehr theils rundlich, theils langgestreckt, theils gewunden erscheinen. In diesen Räumen, und sie so ausfüllend, dass nirgends auch nur die Andeutung eines Lumens wahrzunehmen ist, finden sich die oben beschriebenen epithelialen Zellen, welche durch charakteristische Form und Inhalt deutlich ihren Ursprung von den Drüsenepithelien dokumentiren. Rechnet man diese Erscheinung zu dem zarten, bindegewebigen Stroma, welches den Grundstock der ganzen Geschwulst ausmacht, so kann es nicht zweifelhaft sein, dass wir ein Carcinom vor uns haben.

Der ulceröse Charakter, den die Geschwulst anzunehmen beginnt, und der sich in dem oberflächlichen Substanzverluste und der daran anstossenden zelligen Infiltration bemerkbar macht, vervollständigt die Begründung der Diagnose.

Stellen die beiden Geschwülste, so verschieden sie unter sich sind, wirkliche Neubildungen dar, welche das Mass und die Form der Schleimhautoberfläche bedeutend überschreiten, so dass man an den Stellen,

welche sie einnehmen, nicht mehr von einer Mucosa des Magens reden kann, so ist auch andrerseits die übrige Oberfläche des Magens von hyperplastischen Vorgängen nicht frei geblieben. Die reichliche Chagrinirung der Oberfläche zeigt schon äusserlich neben der vermehrten Dicke der Schleimhaut, dass wir es mit einem vorgeschrittenen Proliferationszustande zu thun haben, der an vielen Stellen sich bis zu dem bekannten état mamellonné der französischen Autoren entwickelt. Bei der mikroskopischen Untersuchung ergab sich dies Verhältniss aufs Deutlichste. Auch die Submucosa ist an dem gesammten Magen in grösserer Entwicklung vorhanden; ebenso geht die Mächtigkeit der Muscularis weit über die Norm hinaus.

Nun giebt uns gerade dieser eigenthümliche Zustand der nicht in die Geschwulstbildung selbst eingetretenen Theile der Magenwand einen sehr wichtigen aetiologischen Hinweis in der Richtung der bereits anfänglich erwähnten Anschauung Virchows und steht im Gegensatz zu Cohnheims Hypothese. So klein und auf seinen ursprünglichen Sitz, die Mucosa, fast beschränkt, das Carcinom auch ist, so hat sich doch nirgends weder an ihm selbst, noch in seiner Umgebung irgend etwas gefunden, was für eine embryonale Keimverlagerung

gehalten werden könnte. Dagegen zeigt die gesammte Schleimhaut einen Zustand, wie er nur durch sehr schwere, lang andauernde Reize hervorgerufen werden kann. Dieser Reizzustand hat zu einem proliferativen Excess geführt, der in dem papillären Polypen an der kleinen Curvatur zum stärksten Ausdruck kommt. Es liegt daher nichts näher, als dieses Irritationsverhältniss, wie es unzweifelhaft die Ursache des gutartigen Polypen ist, auch als das causale Moment des Carcinoms zu betrachten.

Wenn auch der chronische Reiz der Tabackspfeife auf die Unterlippe, sowie die äussere Einwirkung, welche den Schornsteinfegerkrebs hervorruft, nicht in die Reihe der hinlänglich bewiesenen Reize zur Carcinomentwickelung gehören, so steht doch, um neben vielen andern nur zwei charakteristische Beispiele für den im engern Sinne infectiösen, sowie für den mechanischen Reiz anzuführen, die Thatsache fest, dass keine entzündliche Reizung so häufig zur Carcinombildung in Beziehung zu setzen ist, als die Mastitis zum Brustkrebs und die Concrementbildungen der verschiedenen mit Schleimhaut ausgekleideten Höhlen (Gallenblase, Nierenbecken u. s. w.) zu primären Krebsen der betreffenden Organe. Es erscheint daher in diesem Falle voll-

ständig gerechtfertigt in der proliferirenden Gastritis eine vollwichtige aetiologische Erklärung für die Entstehung der carcinomatösen Neubildung anzunehmen.

Zum Schlusse erfülle ich die angenehme Pflicht, Herrn Geheimrath Prof. Dr. Virchow für die Ueberlassung des Materials, sowie Herrn Dr. Israel für die freundliche Anregung und Unterstützung meinen tiefgefühlten Dank auszusprechen.

Fig.I

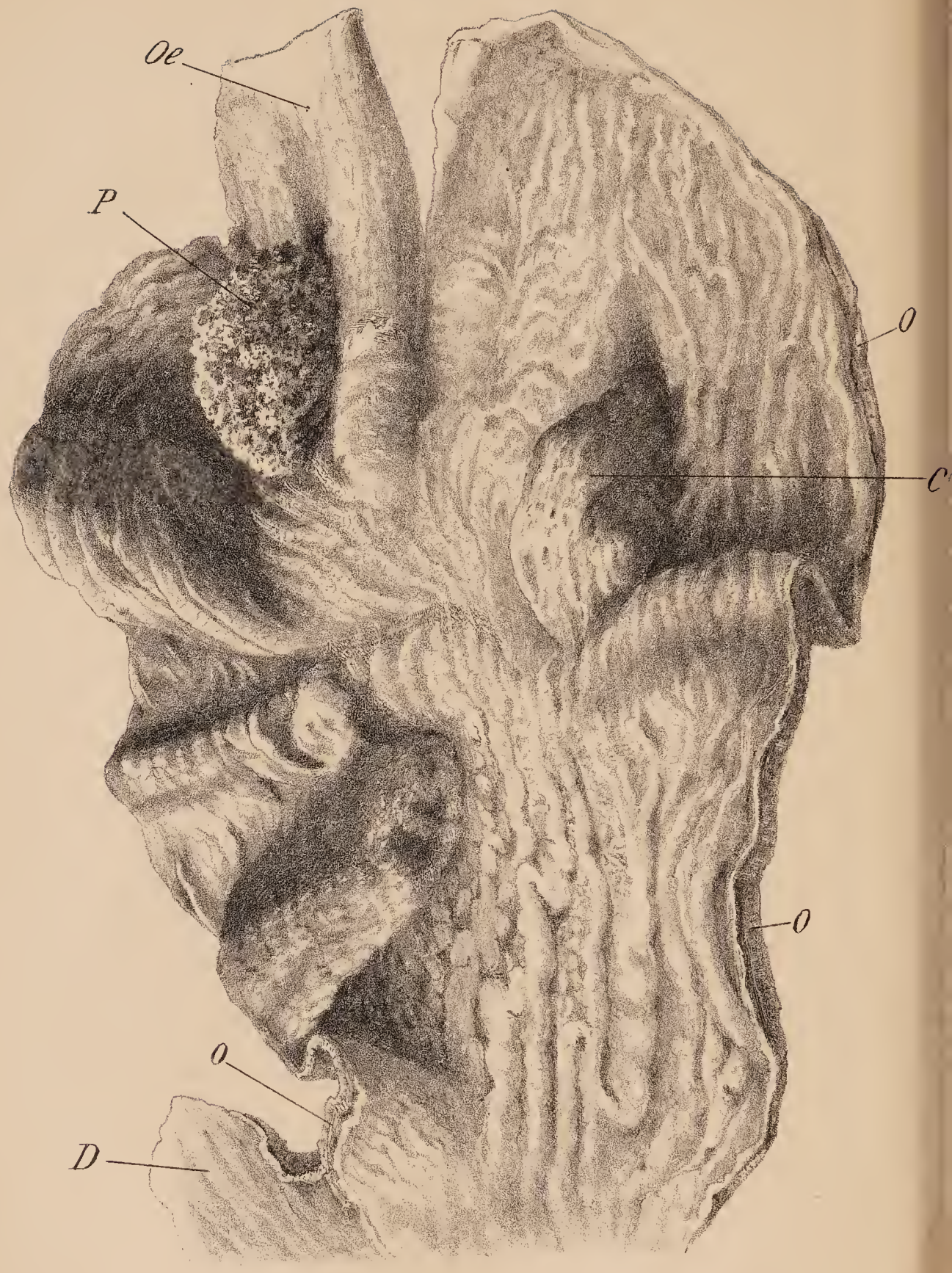

Fig.II.

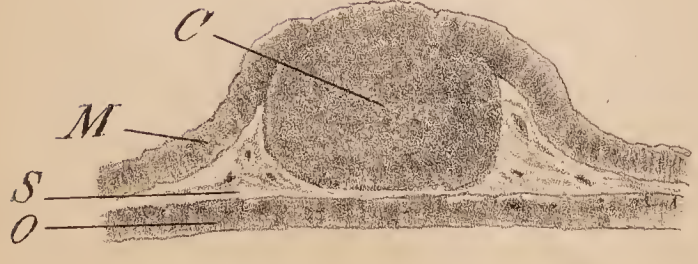

Fig.III.

Fig.I ½, Fig.II u III ¼ der natürlichen Gröfse.

Erklärung der Tafel.

Fig. I. Der Magen mit dem papillären Tumor *P* und dem Carcinom *C*.

Oe. Oesophagus.

D. Duodemum.

O. Die hypestrophische Muscularis.

Fig. II. Durchschnitt durch das Carcinom *C*.

M. Die Mucosa (in der Zeichnung sehr dick gerathen).

S. Die Submucosa.

O. Die Muscularis.

Fig. III. Der papilläre Polyp *P*.

M. Mucosa.

S. Submucosa.

O. Muscularis.

Thesen.

I.

Die Cohnheimsche Hypothese von der Entstehung echter Geschwülste ausschliesslich aus embryonalen Keimen entbehrt der thatsächlichen Begründung.

II.

Bei der Resection der Bauhinischen Klappe ist der Schrägschnitt der keilförmigen Excision vorzuziehn.

III.

Die Möglichkeit der Umwandlung von Heubacillen in Milzbrandbacillen, und umgekehrt, ist durch die bisherigen Versuche noch nicht erwiesen.

VITA.

Verfasser dieser Arbeit Hermann Bindemann, Sohn des Rentier Bindemann zu Barth in Neuvorpommern, evang. Confession, wurde am 17. August 1858 geboren. Seine wissenschaftliche Vorbildung erhielt derselbe auf dem Gymnasium zu Stralsund, welches er Ostern 1879 mit dem Zeugniss der Reife verliess. Im Sommersemester 1881 absolvirte er das Tentamen physicum in Berlin und ebendaselbst im Juli 1883 das Examen rigorosum. Im Winter 1883/84 unterzog er sich der Staatsprüfung und erhielt unter dem 18. Juli 1884 seine Approbation als Arzt.

Während seiner Studienzeit besuchte er die Vorlesungen, Kliniken und Kurse der Herren:

Bardeleben, v. Bergmann, du Bois-Reymond, Frerichs, Gluck, Grawitz, Gusserow, Hirsch, Hofmann, Israel,

v. Langenbeck, L. Lewin, Leyden, Liebreich, Reichert, Schroeder, Schweigger, Sonnenburg, Virchow in Berlin

sowie der Herren:

Kohlrausch, v. Sachs und Virchow in Würzburg.

Allen diesen Herren, seinen hochverehrten Lehrern, spricht Verfasser seinen aufrichtigen Dank aus.